Cas clinique du mois

Yassine LEHSIN – Samia BOUSSOUAR
Imagerie Cardio-vasculaire et Thoracique - ICT
Hôpital Pitié - Salpêtrière

ICT

SIT
Société d'Imagerie Thoracique

Histoire clinique

- Homme de 70 ans
- Hypertension artérielle, tabagisme ancien sevré
- Dyspnée chronique non étiquetée, prédomine à l'effort
- Majoration récente de la dyspnée
- Bilan

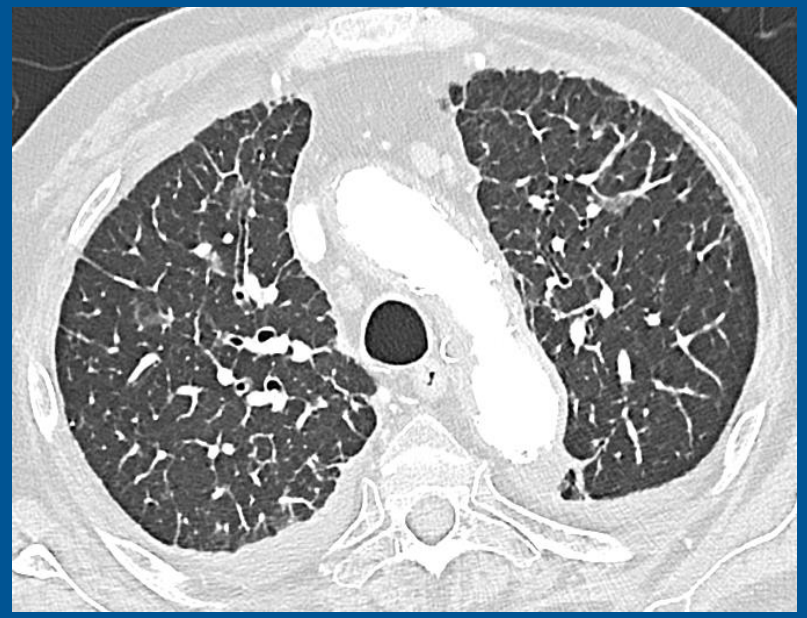

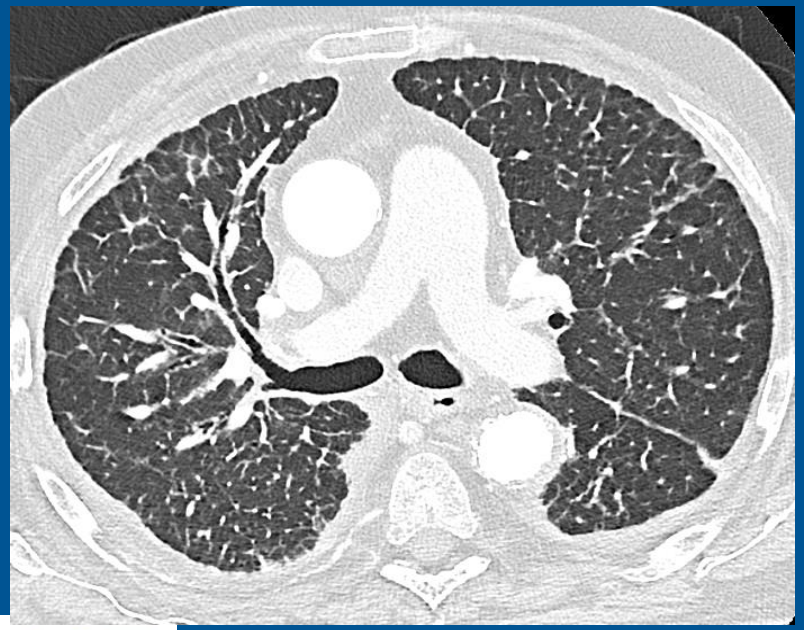



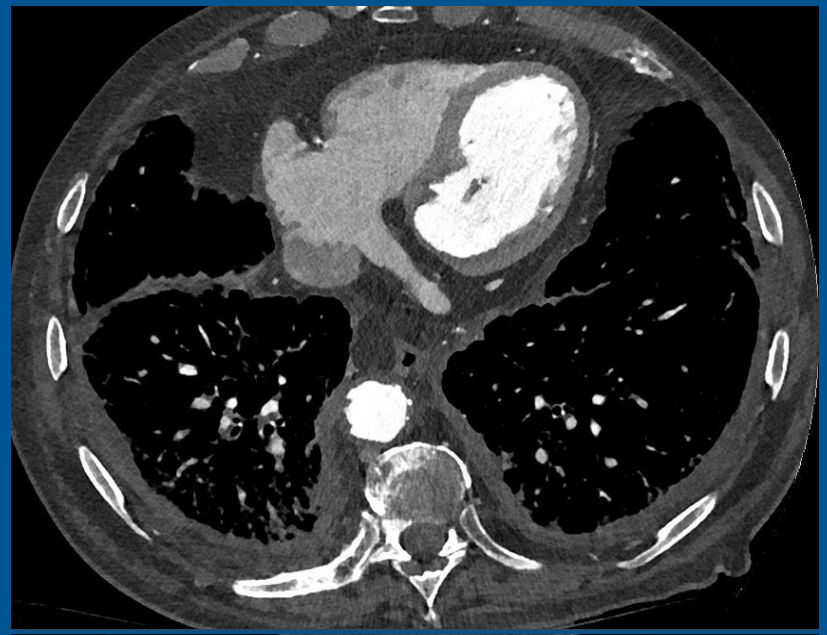

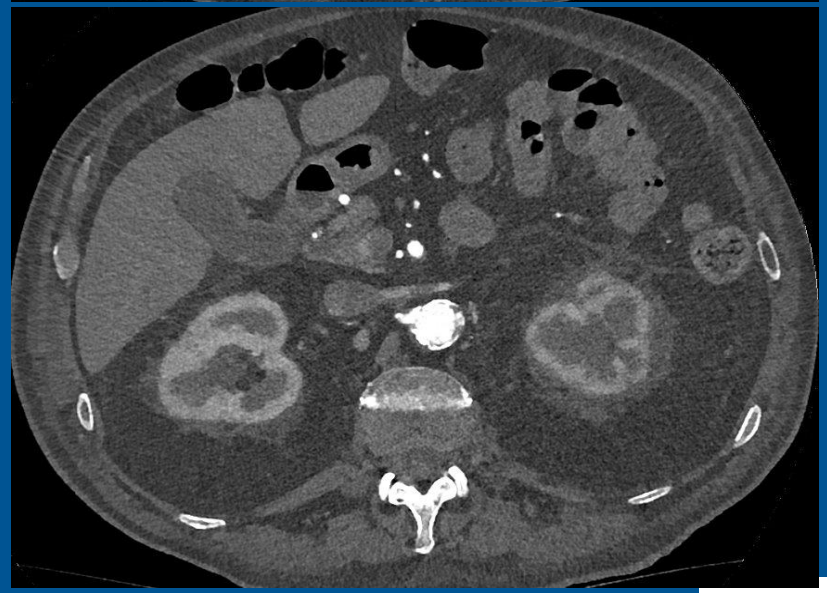

ICT

MÉDECINE SORBONNE UNIVERSITÉ

SIT Société d'Imagerie Thoracique

Quel est votre diagnostic?

Epaississement septaux réguliers diffus + scissuraux

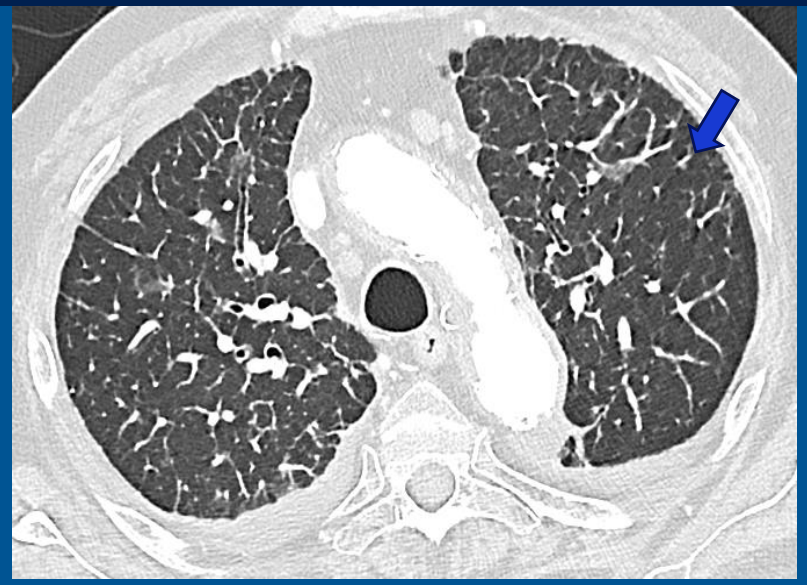

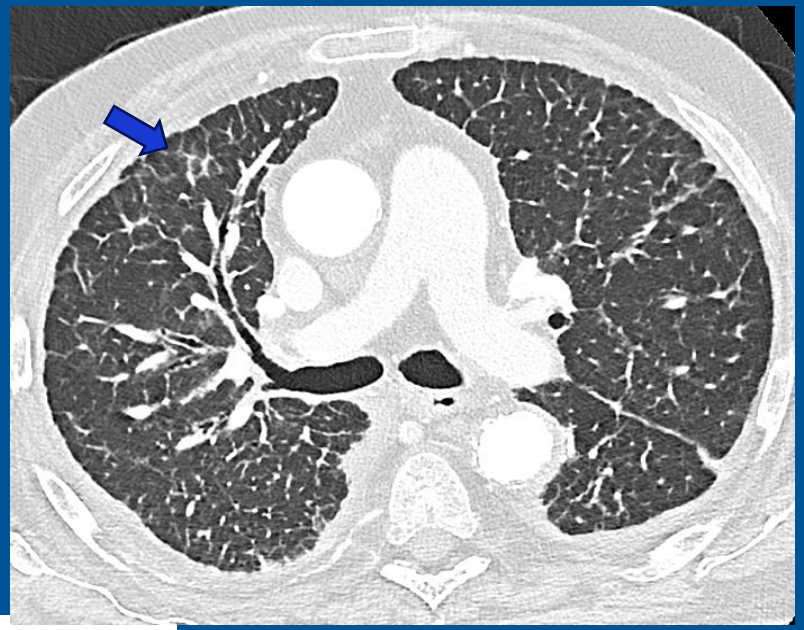

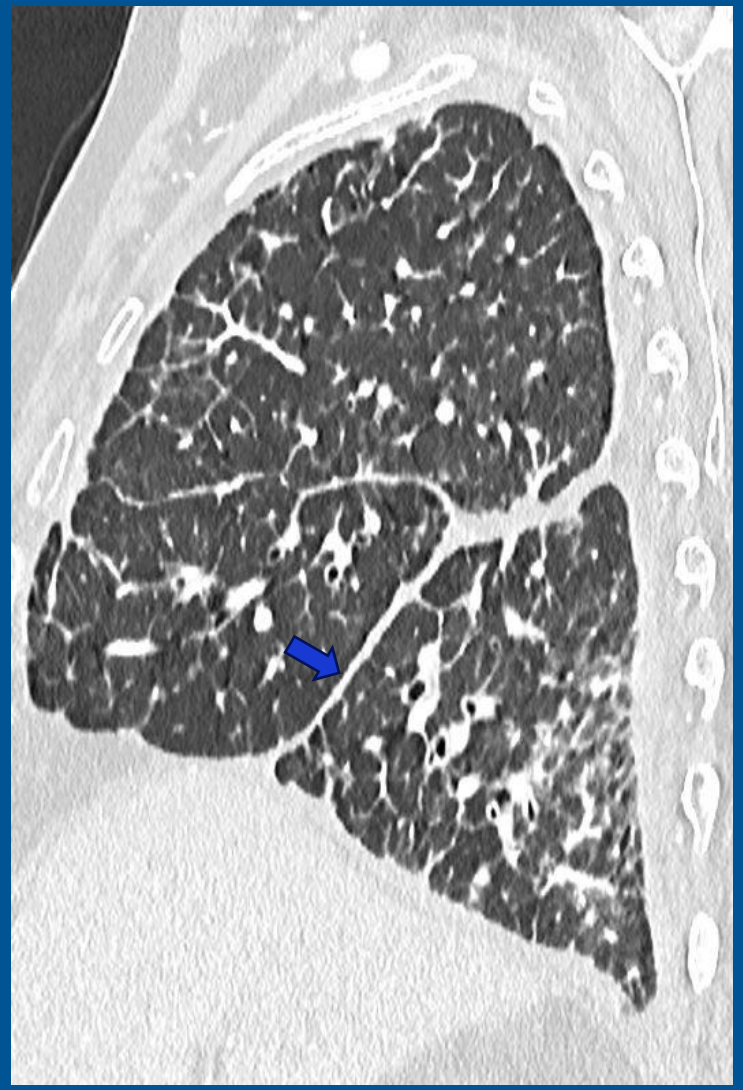

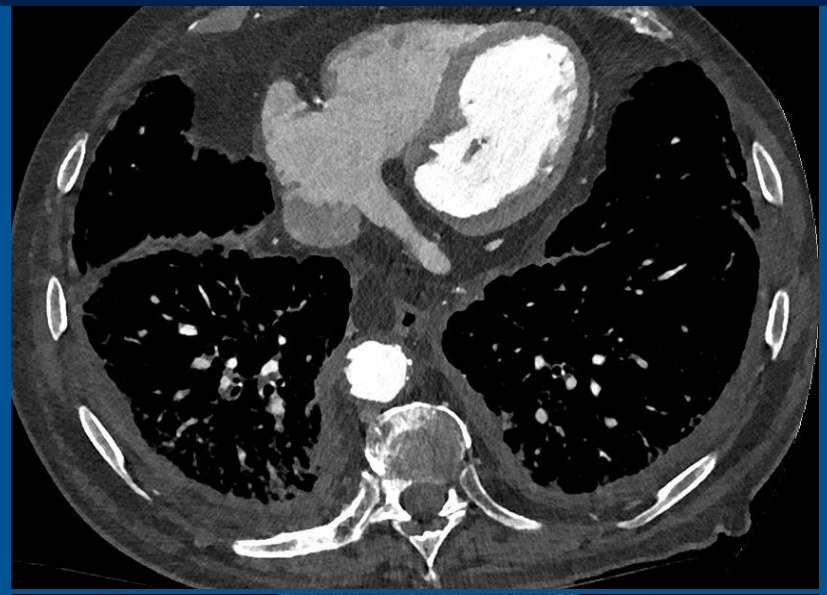

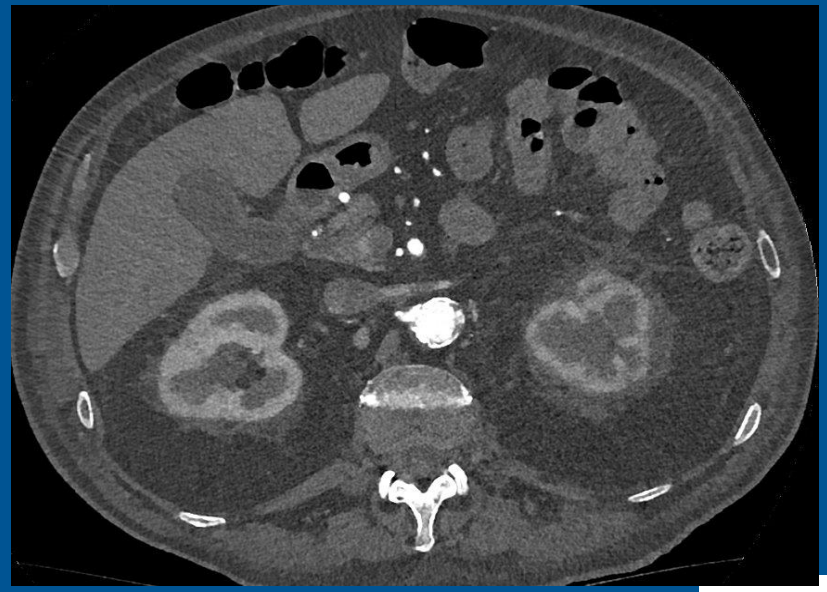

ICT

MÉDECINE SORBONNE UNIVERSITÉ

SIT Société d'Imagerie Thoracique

Indice, infiltration hypodense péri-rénale ...

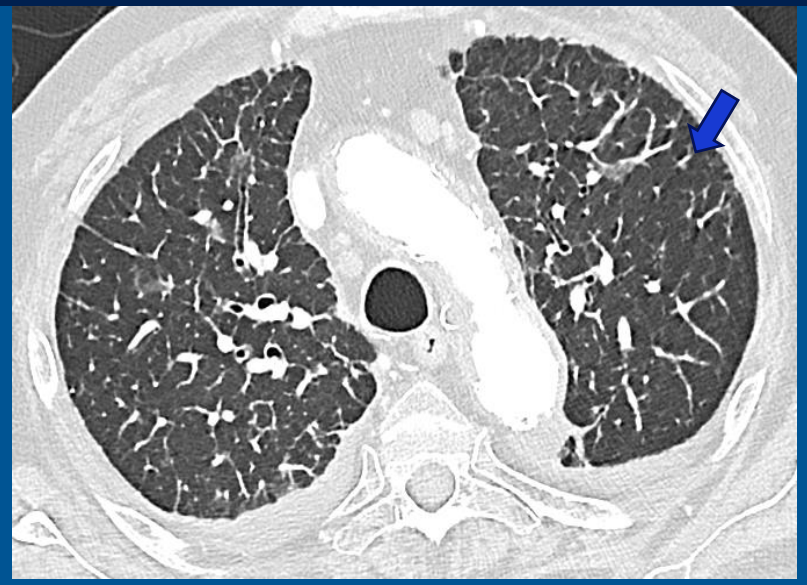

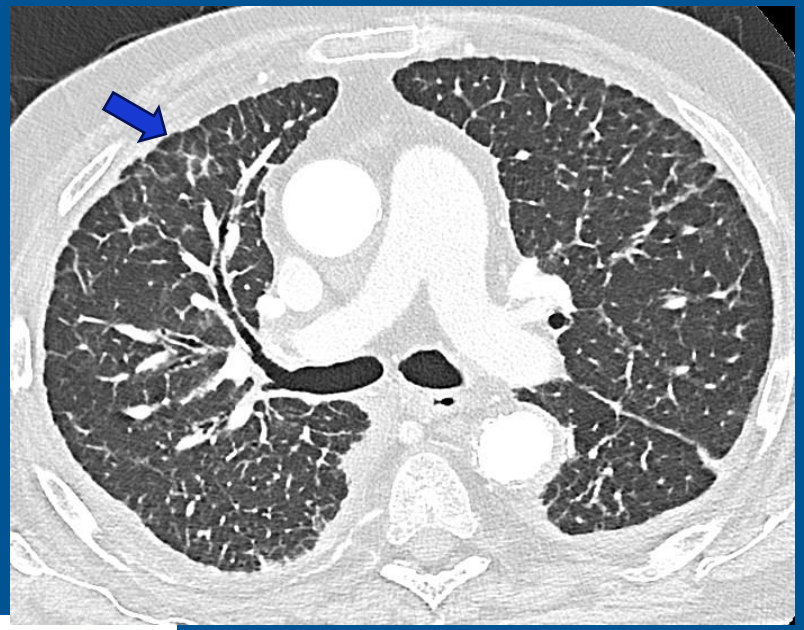

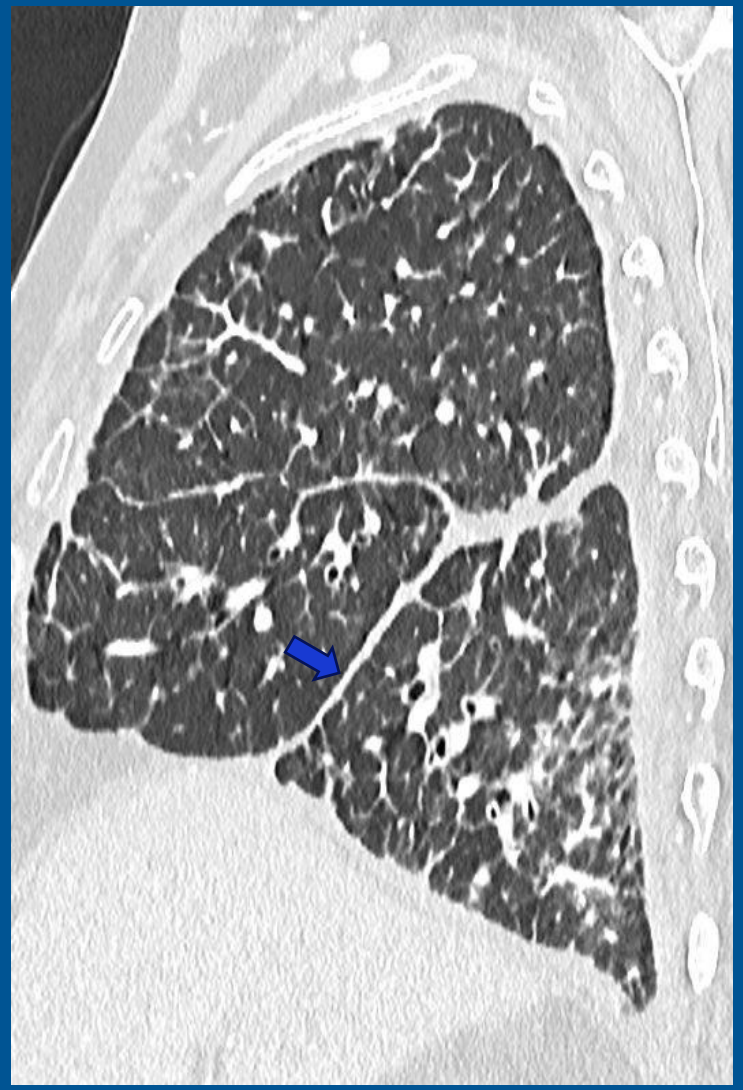

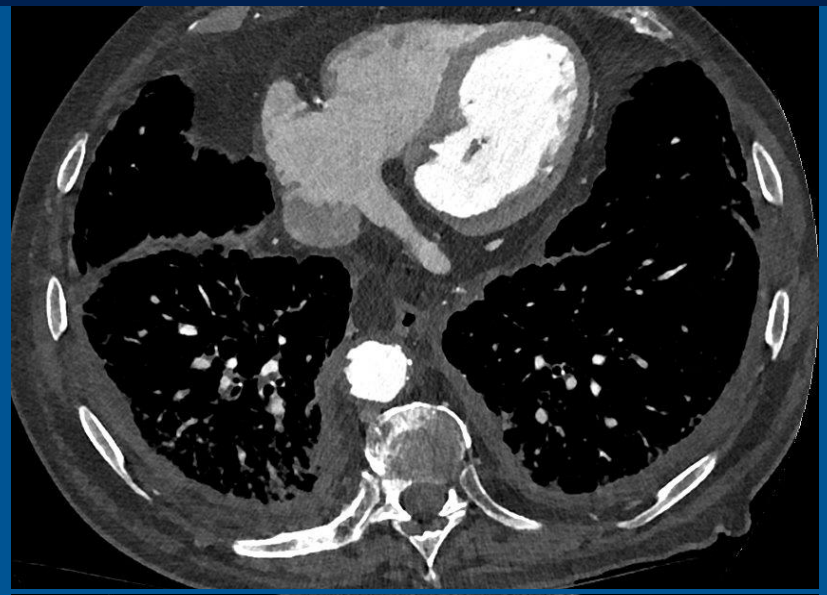

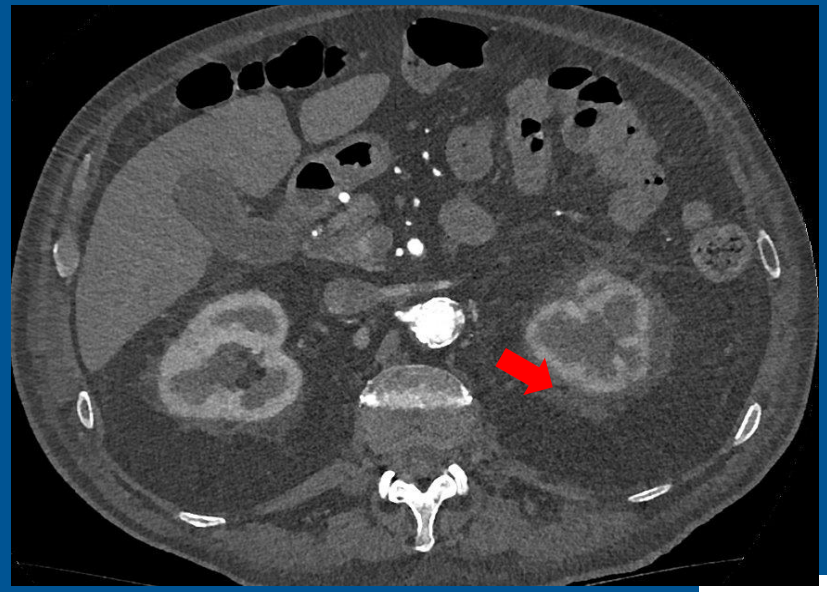

ICT

MÉDECINE SORBONNE UNIVERSITÉ

SIT Société d'Imagerie Thoracique

Comment je raisonne devant des lignes septales

- Septum interlobulaire = veines et lymphatiques + réseau de collagène
- 1ère étape, déterminer l'aspect de l'épaississement septal :

Lisses et régulières	Veino-lymphatique, inflammatoire, hémorragique
Nodulaires	Amas cellulaire bénignes ou malignes
Irrégulières	Fibrose, distorsion lobulaire

Comment je raisonne devant des lignes septales

- Septum interlobulaire = veines et lymphatiques + réseau de collagène
- 1ère étape, déterminer l'aspect de l'épaississement septal :

Lisses et régulières	Infiltration liquidienne (veino-lymphatique, inflammatoire, hémorragique …)
Nodulaires	Amas cellulaire bénignes ou malignes
Irrégulières	Processus fibrosant, distorsion lobulaire

Gamme diagnostique différente …

Comment je raisonne devant des lignes septales

- <u>Lignes septales lisses et régulières</u> : éliminer 3 diagnostics *(eau, inflammation, sang)*

1) Œdème cardiogénique	• **Épanchements pleuraux** • **VD central** • **Œdème scissural**
2) Infection (virus, Mycoplasma …)	• **VD de distribution lobulaire**, multifocal bilatéral et diffus • Bronchiolite souvent associée
3) Hémorragie intra-alvéolaire	• **VD avec réticulations (Crazy paving)** • En lien avec la résorption lymphatique >J2/J3

SIT Société d'Imagerie Thoracique

Comment je raisonne devant des lignes septales

- <u>Lignes septales lisses et régulières</u> : éliminer 3 diagnostics *(eau, inflammation, sang)*

1) Œdème cardiogénique	• **Épanchements pleuraux** • **VD central / péri-hilaire** • **Œdème scissurale**
2) Infection (virus, Mycoplasma …)	• **VD de distribution lobulaire**, multifocal bilatéral et diffus • Bronchiolite
3) Hémorragie intra-alvéolaire	• **Résorption >J2/J3** par lymphatique • VD avec réticulations **(Crazy paving)**

/!\ Une Lymphangite carcinomateuse débutante reste possible …

Comment je raisonne devant des lignes septales

- 2ème étape, recherche de <u>signe d'orientation pulmonaire</u>

Verre dépoli diffus *sans OAP*	• **Pneumonie aigue à éosinophiles** • Maladie veino-occlusive
Crazy paving *en carte de géographie*	• Protéinose alvéolaire
Calcifications septales	• Microlithiase alvéolaire

Comment je raisonne devant des lignes septales

- 3ème étape, on regarde le médiastin et en extra-thoracique

Atteinte para-cardiaque +- rénale	• Erdheim-Chester
Squelette (condensations, lyse)	• Amylose • Erdheim-Chester
Hépato-splénomégalie	• Niemann-Pick
Dilatation/sténose vasculaire *(atteinte souvent unilatérale)*	• Hypertension pulmonaire • Vascularite (Takayasu) • Médiastinite fibrosante

Maladie de Erdheim-Chester (histiocytose)

Atteinte thoracique chez 50% des patients :

- **Lignes septales régulières** et symétriques, **prédomine inférieure**
- **Epaississement scissural**
- **Epaississement périvasculaire** (Aorte, coronaire …)
- **Atteinte cardiaque pronostique** (interatriale et sillon-atrioventriculaire droit)
- **Atteinte séreuse (épanchement pleural et péricardique)**

Bien tout regarder sur le TDM thoracique : atteinte **rétropéritonéale** et atteinte du **squelette** !

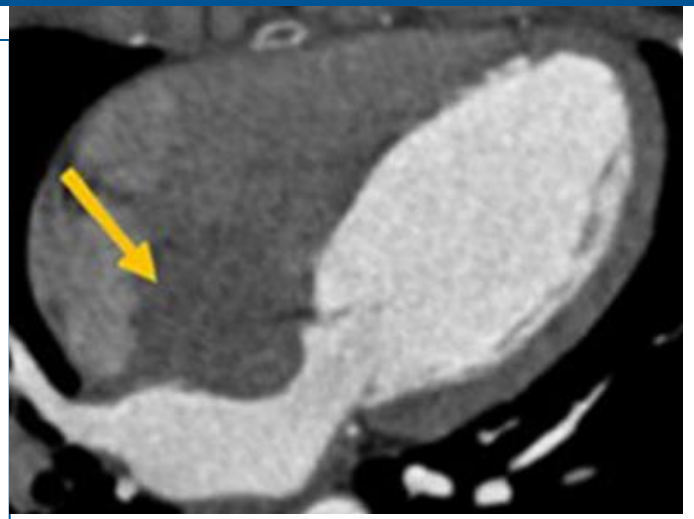

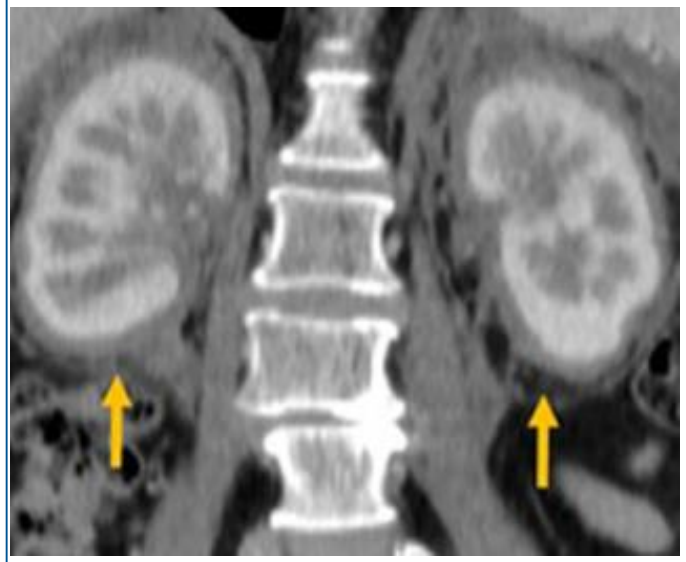

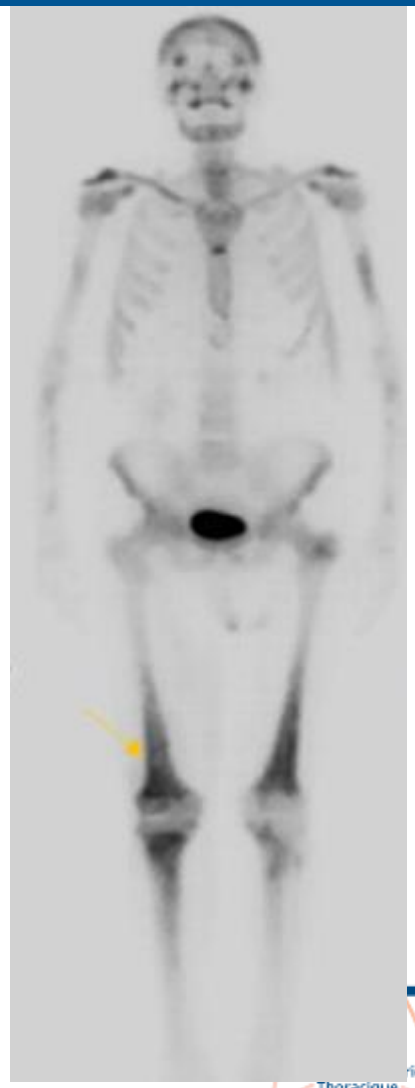

Imaging spectrum of multisystem involvement in Erdheim-Chester disease, EMC 2026

Références

- Imagerie des Pneumopathies Interstitielles, Syllabus
- Imaging spectrum of multisystem involvement in Erdheim-Chester disease, JIDI 2026
- Cardiothoracic manifestations of Erdheim-Chester disease, *BJR 2019*
- Septal Thickening: HRCT Findings and Differential Diagnosis, Curr Probl Diagn Radiol, October 2004