Article du mois

Exacerbations aiguës des pneumopathies interstitielles diffuses fibrosantes

Khor et al., American Journal of Respiratory and Critical Care Medicine, 2026

Rapport du groupe de travail international

Francesco Molinari

Am J Respir Crit Care Med. 2026, vol. 212, no 10, p. 2358–2385
https://pmc.ncbi.nlm.nih.gov/articles/PMC13624799/

SIT
Société d'Imagerie Thoracique

Contexte et méthodes

Pourquoi élargir les critères de 2016 ?

- Les critères de 2016 ciblaient la fibrose pulmonaire idiopathique (FPI).
- Des exacerbations aiguës surviennent aussi dans les autres PID fibrosantes.

Comment le groupe a travaillé

- 41 experts internationaux issus de plusieurs disciplines, dont la radiologie.
- Recherche systématique jusqu'au 17 mars 2025, 922 références incluses.
- Synthèse narrative et méta-analyses à effets aléatoires.

Khor et al., 2026, introduction et méthodes, fig. 1

SIT
Société d'Imagerie Thoracique

Nouvelle définition proposée

Aggravation respiratoire aiguë sur PID fibrosante

- PID fibrosante connue ou diagnostiquée lors de l'épisode.
- Dyspnée ou intolérance à l'effort nouvelle ou majorée, et/ou dégradation de l'oxygénation. Début typiquement en moins d'un mois.

Critère supplémentaire pour retenir une exacerbation aiguë

- Aspect scanographique ou histologique compatible avec un dommage alvéolaire diffus (DAD), avec ou sans pneumonie organisée.
- Épisode déclenché si un facteur est identifié, idiopathique si le bilan n'en retrouve aucun. L'histologie peut étayer le diagnostic si disponible.

Khor et al., 2026, fig. 7 et 9

SIT
Société d'Imagerie Thoracique

Physiopathologie : La Cascade de la Lésion Alvéolaire Diffuse

PIDf Stable
(Dommage Chronique)

Micro-lésions répétitives des cellules épithéliales.

Prolifération des fibroblastes et accumulation lente de matrice extracellulaire.

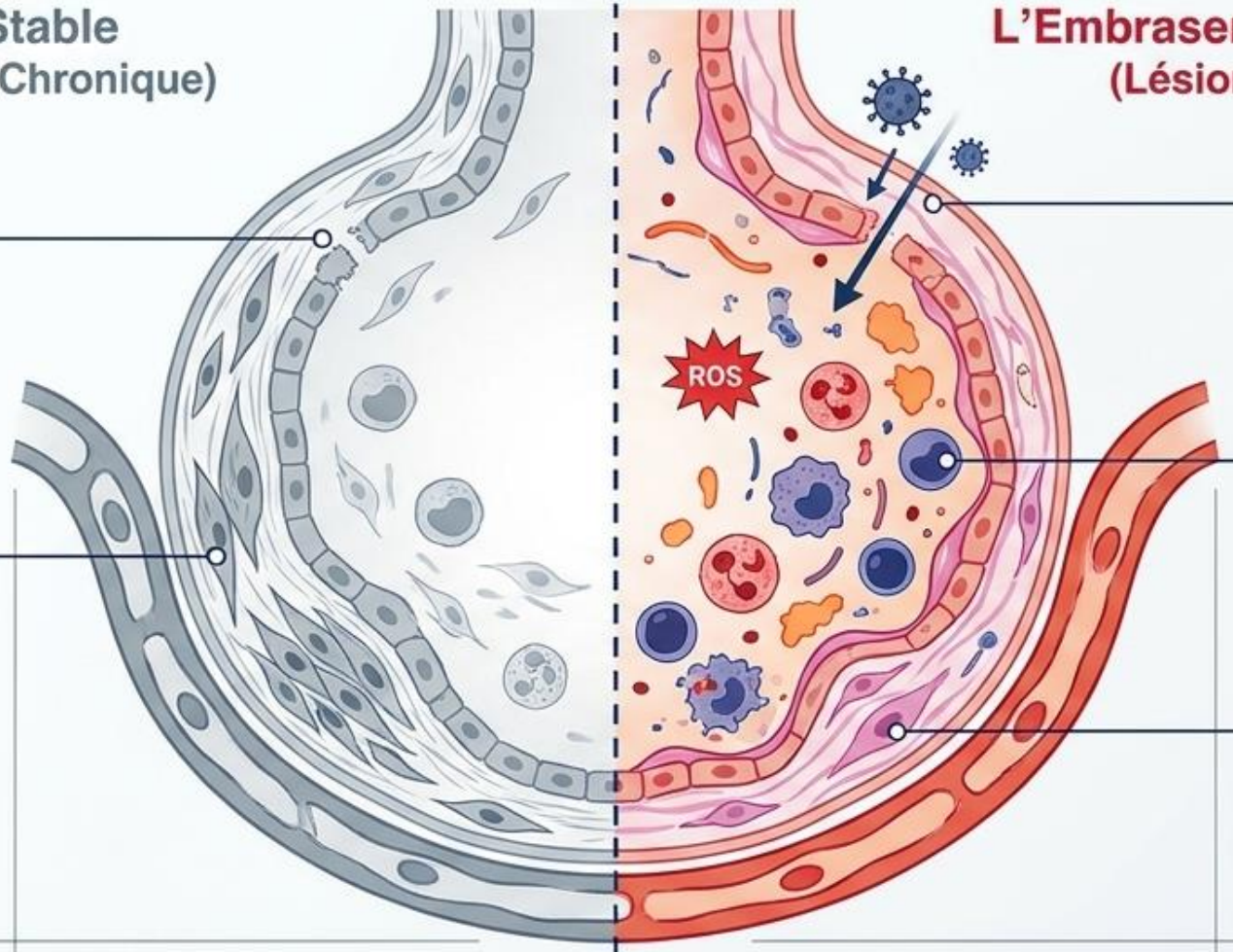

L'Embrasement de l'EA
(Lésion Aiguë)

Le Déclencheur : Virus, bactéries, stress mécanique ou idiopathique brisent la barrière épithéliale déjà fragile.

L'Orage Cytokinique : Infiltration massive de cellules immunitaires, libération de ROS et cytokines (IL-6, IL-8, CXCL1).

Le Résultat (LAD) : Formation de membranes hyalines (fibrine intra-alvéolaire), œdème interstitiel sévère, et destruction alvéolaire.

Critères scanographiques et diagnostics différentiels

Aspect compatible

- Verre dépoli bilatéral nouveau ou majoré, avec ou sans condensations, sur fond de fibrose.
- L'insuffisance cardiaque ou la surcharge hydrique n'expliquent pas à elles seules l'aspect.

Diagnostics différentiels et déclencheurs

- Œdème, infection (y compris opportuniste), toxicité médicamenteuse, inhalation.
- Rechercher aussi un pneumothorax ou une embolie pulmonaire selon le contexte.

Une infection sévère peut déclencher une exacerbation.

Scanner initial **Lors de l'épisode**

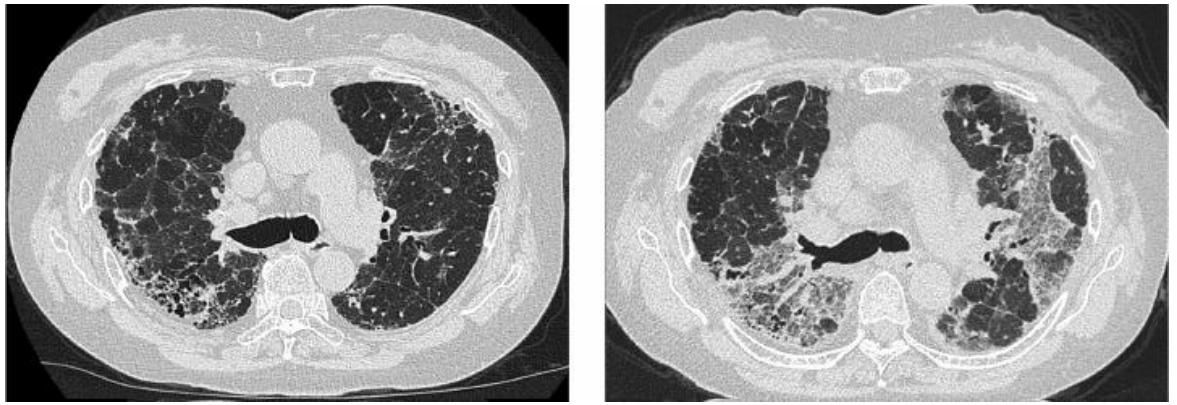

Verre dépoli bilatéral à un mois
PID liée à la sclérodermie systémique

Khor et al., 2026, fig. 7–9 et 11

SIT
Société d'Imagerie Thoracique

Épidémiologie et pronostic

Incidence des exacerbations aiguës

91 événements pour 1 000 personnes-années

Mortalité cumulée après une exacerbation

30 %

À 30 jours (IC à 95 % : 25–35 %)

56 %

À 1 an (IC à 95 % : 47–63 %)

Estimations groupées variables selon la population et les critères diagnostiques.

Khor et al., 2026, fig. 3 et 5

SIT
Société d'Imagerie Thoracique

Résumé et compte rendu

Aggravation respiratoire aiguë sur PID fibrosante

TDM comparée aux antériorités si disponibles

Verre dépoli bilatéral nouveau ou majoré	**Aspect absent ou autre cause prédominante**
Exacerbation possible si aspect compatible avec un DAD. Rechercher une autre cause et un déclencheur.	Orienter le bilan selon les signes d'œdème, d'infection, d'embolie ou de pneumothorax.

Dans le compte rendu

Préciser le type de fibrose, la distribution et l'étendue des opacités nouvelles, l'évolution et les signes en faveur d'une autre cause.

D'après Khor et al., 2026, fig. 7, 9 et 11

SIT
Société d'Imagerie Thoracique