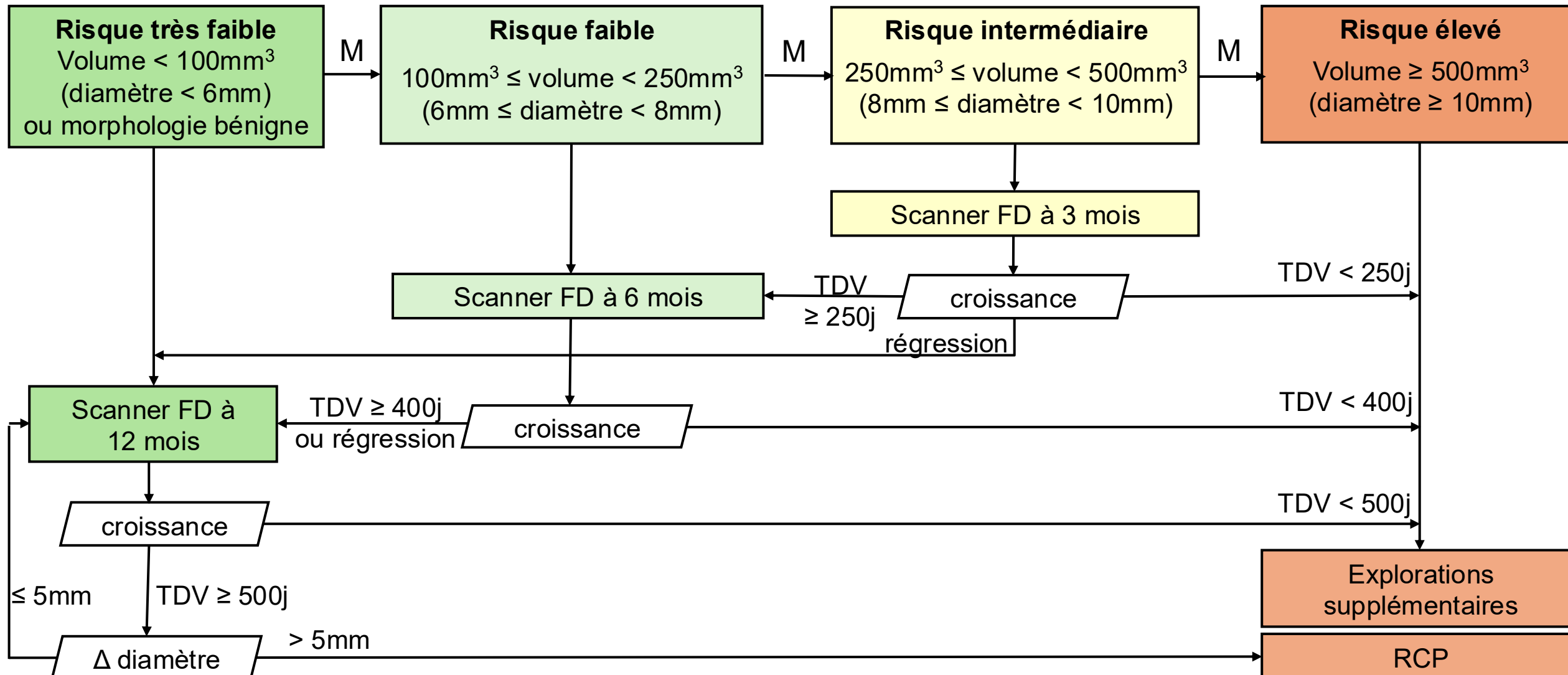


NODULES SOLIDES: SCANNER INITIAL

Dépistage négatif

Dépistage indéterminé

Dépistage positif



FD: faible dose, TDV: temps de doublement de volume, j: jours

Morphologie bénigne: ganglion intra pulmonaire typique, contenu graisseux, calcification totale ou centrale

Si critère de malignité « M »: passage à la catégorie supérieure (spicules, distorsion scissurale/pleurale, concavité, composante kystique)